Απεικόνιση ακτίνων Χ διπλής ενέργειας

Τουτουντζής Α[2], Φούντος Γ[1], Κανδαράκης Ι[1].

[1]*Τεχνολογικό Εκπαιδευτικό Ίδρυμα (Τ.Ε.Ι.) Αθήνας, Τμήμα Τεχνολογίας Ιατρικών Οργάνων.*
[2]*Πανεπιστήμιο Πατρών, Τμήμα Ιατρικής, Εργαστήριο Ιατρικής Φυσικής*

Λέξεις κλειδιά:*Ακτινογραφία διπλής ενέργειας, dual energy*

***Περίληψη*:**

Την τελευταία δεκαετία η απεικόνιση με ακτίνες Χ έχει παρουσιάσει αρκετές αξιόλογες εξελίξεις. Ίσως το πιο σημαντικό ήταν το πέρασμα από την απεικόνιση με φιλμ στα ψηφιακά ακτινολογικά συστήματα. Μια ενδιαφέρουσα σκοπιά της εξέλιξης αυτής είναι η αύξηση των διαγνωστικών δυνατοτήτων της ακτινογραφίας. Νέες τεχνικές όπως η αφαιρετική ακτινογραφία διπλής ενέργειας παρουσιάζει την ικανότητα βελτιωμένης ακρίβειας ανίχνευσης και πρώιμης διάγνωσης.

Η ακτινογραφία διπλής ενέργειας (dual energy) είναι μια μέθοδος, η οποία χρησιμοποιεί ακτίνες Χ δυο διαφορετικών ενεργειών, με σκοπό την εξάλειψη του δομικού θορύβου της υπό εξέταση περιοχής βελτιώνοντας την ανίχνευση ιστικών αλλοιώσεων και την έγκαιρη διάγνωση ασθενειών. Ένας κατάλληλος συνδυασμός ενεργειών ακτίνων Χ και αντίστοιχα επίπεδα ροής φωτονίων είναι ικανά να παράγουν ιατρικές εικόνες οι οποίες να αναδεικνύουν την απεικόνιση συγκεκριμένων βλαβών. Επιπλέον είναι μια οικονομική απεικονιστική μέθοδος, η οποία μπορεί να βρει εφαρμογές στην ακτινογραφία θώρακος, την μαστογραφία, την αγγειογραφία και σε άλλες τεχνικές απεικόνισης με ακτίνες Χ. Για κάθε εξεταζόμενη ανατομική περιοχή, η καταλληλότερη επιλογή ενεργειών και η αντίστοιχη ροή φωτονίων μπορούν να υπολογιστούν με σκοπό την επιπλέον βελτίωση της ποιότητας της εικόνας ελαχιστοποιώντας την απορροφούμενη δόση.

Ι. Εισαγωγή

Οι μαλακοί ιστοί και οι κοιλότητες με αέρα συχνά δημιουργούν δυσκολίες στην διάγνωση και την επεξεργασία των ακτινογραφιών ελαττώνοντας την αντίθεση (πχ των οστών όταν αυτά αλληλεπικαλύπτονται.) Επί παραδείγματι τα όρια των οστών στην ακτινογραφία είναι δυσκολότερο να εντοπιστούν χρησιμοποιώντας ανίχνευση αιχμών, με αποτέλεσμα κάποιες διαγνωστικές ιδιότητες να χάνονται από την εικόνα. Σε λάθος αποτελέσματα μπορούν επίσης να οδηγήσουν αλγόριθμοι τμηματοποίησης εξ' αιτίας των μαλακών ιστών. Στην πραγματικότητα, δεν είναι δυνατόν από μια απλή ακτινογραφία να διαχωριστεί η εξασθένηση που προήλθε από ασβέστωση, από την εξασθένηση που προήλθε από πυκνούς ιστούς.

ΙΙ. Υπόβαθρο

Για να επιλυθεί αυτό το θέμα, οι Alvarez και Makovski, με τον αλγόριθμο αποσύνθεσης βάσης έδειξαν ότι είναι δυνατόν να εξαχθούν ξεχωριστές πληροφορίες για τα οστά και τους μαλακούς ιστούς από δυο ακτινογραφίες: μια με δέσμη χαμηλής ενέργειας (70 kVp) και μια με δέσμη υψηλής ενέργειας (140kVp). Στην περίπτωση της ιατρικής απεικόνισης, η μέθοδος χρησιμοποιεί μια βαθμονόμηση βασισμένη σε δυο υλικά: το Αλουμίνιο και το Plexiglas (πολυμεθυλική μεθακρυλαμίνη). Η επιλογή αυτών των υλικών έγινε επειδή η απορρόφηση των ακτίνων Χ στα οστά είναι πολύ κοντά στου αλουμινίου, ενώ των μαλακών ιστών είναι πολύ κοντά στο Plexiglas. Αυτή η μέθοδος μπορεί να καταλήξει σε δύο εικόνες: την εικόνα ισοδύναμου πάχους αλουμινίου, και την εικόνα ισοδύναμου πάχους Plexiglas. Αυτές οι εικόνες έχουν πιο πολύ θόρυβο από τις αρχικές επειδή ο στατιστικός θόρυβος (Poisson) των αρχικών εικόνων προστίθεται και αυξάνεται κατά τον υπολογισμό των εικόνων ισοδύναμου πάχους. Αυτός ο θόρυβος είναι υπεύθυνος για την κοκκώδη εμφάνιση των εικόνων ισοδύναμου πάχους, η οποία θα μπορούσε αρχικά να μπερδέψει τον παρατηρητή.

Μια πιο πρόσφατη μέθοδος, η οποία ονομάζεται αφαιρετική τεχνική διπλής ενέργειας, χρησιμοποιείται ευρέως στην ανίχνευση μεταστάσεων και πνευμονικών όζων στις ακτινογραφίες θώρακος καθώς και στην ανίχνευση όγκων και μικροασβεστώσεων

στην μαστογραφία. Η μέθοδος αυτή βασίζεται σε έναν σταθμισμένο συνδυασμό εικόνων υψηλής και χαμηλής ενέργειας. Ο παράγοντας στάθμισης είναι ο λόγος των γραμμικών συντελεστών απορρόφησης της υψηλής και της χαμηλής ενέργειας του συγκεκριμένου υλικού το οποίο θα αφαιρεθεί από την σύνθετη εικόνα παράγοντας εικόνες αποκλειστικά οστών, αποκλειστικά μαλακών ιστών ή εξαλείφοντας οποιοδήποτε υλικό, λαμβάνοντας υπόψη έναν κατάλληλο λόγο γραμμικών συντελεστών απορρόφησης. Η τελική εικόνα παρουσιάζει περισσότερο θόρυβο από τις αρχικές μιας και ο στατιστικός θόρυβος προστίθεται και αυξάνεται.

Κατά καιρούς έχουν προταθεί διάφορες διατάξεις ανιχνευτών για τη λήψη των δυο εικόνων (υψηλής και χαμηλής ενέργειας). Είτε με μια έκθεση, είτε με δυο εκθέσεις. Οι διατάξεις διπλών ανιχνευτών οι οποίες χρησιμοποιούν μια και μόνη έκθεση, βασίζονται σε δυο επιστρώσεις σπινθηριστή διαχωρισμένες με ένα φίλτρο, ή σε κασέτες υπολογιστικής ακτινογραφίας διπλής επίστρωσης. Σε μια διάταξη διπλού ανιχνευτή, μια και μόνη έκθεση του ασθενούς καταγράφεται από δύο ξεχωριστούς ανιχνευτές, διαχωρισμένους με ένα φίλτρο (συνήθως χαλκού). Λόγω της διαφορετικής απορρόφησης των φωτονίων ακτίνων Χ στον πρώτο ανιχνευτή και στο φίλτρο, το φάσμα των φωτονίων το οποίο φτάνει στον δεύτερο ανιχνευτή 'μετατοπίζεται' προς υψηλότερες ενέργειες σε σχέση με το φάσμα το οποίο δέχεται αρχικά ο πρώτος ανιχνευτής. Επομένως ο δεύτερος ανιχνευτής καταγράφει πληροφορίες σχετικά με την εξασθένηση φωτονίων Χ υψηλής ενέργειας, ενώ ο πρώτος ανιχνευτής καταγράφει πληροφορίες σχετικά με την εξασθένηση φωτονίων χαμηλής ενέργειας από τον ασθενή.

Η τεχνική που χρησιμοποιεί δύο εκθέσεις, η οποία αναπτύσσεται ραγδαία σήμερα λόγω της ανάπτυξης της τεχνολογίας, βασίζεται στην λήψη δυο ξεχωριστών εικόνων με ψηφιακό ανιχνευτή σε δυο διαφορετικές τιμές υψηλής τάσης της λυχνίας ακτίνων Χ. Παράλληλα υπάρχει και η δυνατότητα χρησιμοποίησης διαφορετικών υλικών ανόδου και φίλτρων για κάθε ακτινοβόληση ξεχωριστά με σκοπό την μέγιστη δυνατή διαφοροποίηση του φάσματος ανάμεσα στις δυο ενέργειες. Έτσι προκύπτει μια εικόνα χαμηλής ενέργειας και μια εικόνα υψηλής ενέργειας. Έπειτα η τελική εικόνα μπορεί να ανακατασκευαστεί είτε με περίπλοκους αλγόριθμους όπως ο αλγόριθμος αποσύνθεσης βάσης είτε με τη μέθοδο της σταθμισμένης αφαίρεσης, όπως αναφέρθηκε παραπάνω.

ΙΙΙ. Κλινικές εφαρμογές

Μαστογραφία

Ο καρκίνος του μαστού, ο οποίος είναι μια συχνή αιτία θανάτου στον γυναικείο πληθυσμό, εμφανίζει τις περισσότερες φορές μικροασβεστώσεις στους ιστούς του μαστού. Στην μαστογραφία ακτίνων Χ, η ιατρική διάγνωση βασίζεται στον εντοπισμό και την απεικόνιση τέτοιων μικροασβεστώσεων ή καρκινικών όγκων. Η έγκαιρη ανίχνευση του καρκίνου του μαστού έχει δείξει ότι είναι σε θέση να περιορίσει τη θνησιμότητα εξαιτίας της ασθένειας. Οι μικροασβεστώσεις αποτελούνται κυρίως από ασβέστιο, το οποίο παρουσιάζει μεγαλύτερη απορρόφηση στις ακτίνες Χ απ' ότι οι μαλακοί ιστοί. Η απεικόνιση και ο εντοπισμός των μικροασβεστώσεων γίνεται σχετικά εύκολα όταν το υπόβαθρο είναι μαλακός ιστός. Ωστόσο αυτό στην πραγματικότητα περιορίζεται από τον θόρυβο εξ' αιτίας του υποβάθρου που δημιουργούν οι αλληλεπικαλυπτόμενοι υποκείμενοι και υπερκείμενοι υγιείς ιστοί (που αποτελούνται από δομές αδενικού ιστού, σωληνίσκους, αγγεία και δομές μαλακού ιστού) στο μαστό, οι οποίοι είναι εμφανείς στη μαστογραφία. Ανάλογα με το βαθμό της αλλοίωσης και τον τρόπο με τον οποίο αλληλεπικαλύπτονται οι ιστοί, η ανίχνευση των μικροασβεστώσεων μπορεί να γίνει αρκετά δύσκολη έως αδύνατη, ακόμα και αν η τιμή του λόγου αντίθεσης προς θόρυβο (contrast to noise ratio, CNR) είναι ικανοποιητική.

Οι αφαιρετικές τεχνικές διπλής ενέργειας προσφέρουν μια εναλλακτική προσέγγιση στην ανίχνευση και απεικόνιση των μικροασβεστώσεων. Με αυτή την τεχνική, εικόνες υψηλής και χαμηλής ενέργειας αποκτώνται ξεχωριστά και αφαιρούνται σταθμισμένα η μια από την άλλη με σκοπό την εξάλειψη των αλληλεπικαλυπτόμενων ιστών έτσι ώστε να ελαττωθεί η ασάφεια εξαιτίας τους. Οι πρώτες μελέτες πάνω στην θεωρητική βελτιστοποίηση της μαστογραφίας διπλής ενέργειας μαζί με πειραματικά αποτελέσματα έγιναν με χρήση πρωτοτύπων ψηφιακών συστημάτων. Αυτές οι μελέτες ήταν οι πρώτες που παρουσίασαν την εφαρμογή της τεχνικής διπλής ενέργειας στην μαστογραφία.

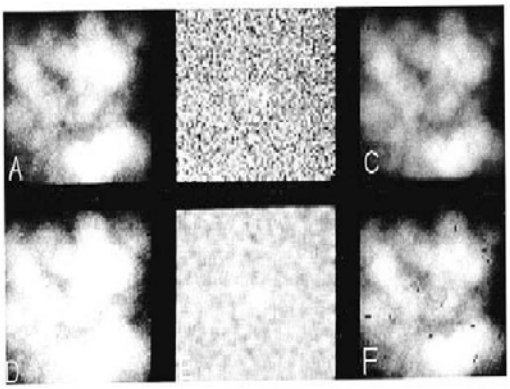

Εικόνα 1: Ανίχνευση ασβεστώσεων σε μαστογραφία διπλής ενέργειας.

Η μαστογραφία διπλής ενέργειας έχει μελετηθεί τόσο με συστήματα βασισμένα σε τεχνικές δύο εκθέσεων με ψηφιακούς ανιχνευτές, τόσο και με συστήματα υπολογιστικής ακτινογραφίας (computed radiography, CR) και έχει δείξει πως είναι αποτελεσματική τεχνική για την εξάλειψη του δομικού υποβάθρου στην απεικόνιση του μαστού. Τα αποτελέσματα έδειξαν ότι η τελική εικόνα αναδεικνύει ασβεστωμένους ιστούς οι οποίοι δεν είναι εμφανείς στην απλή μαστογραφία και κατά συνέπεια της έγκαιρης διάγνωσης νοσημάτων όπως ο καρκίνος του μαστού.

Ακτινογραφία θώρακος

Πολύ χρήσιμη είναι η συνεισφορά της ακτινογραφίας διπλής ενέργειας στην απεικόνιση του θώρακα, τόσο στην απεικόνιση οστικών αλλοιώσεων, στην απεικόνιση των πνευμόνων όσο και στις καρδιολογικές εφαρμογές.

Με την τεχνική της διπλής ενέργειας, οι αλλοιώσεις των οστών γίνονται πιο εμφανείς από ότι στις συμβατικές ακτινογραφίες. Οι αλλοιώσεις αυτές περιλαμβάνουν οστικές μεταστάσεις, όγκους καλοήθεις ή κακοήθεις, κατάγματα, οστικές νεοπλασίες, οστεογενή σαρκώματα, μείωση οστικής μάζας καθώς και μετεγχειρητικές αλλαγές.

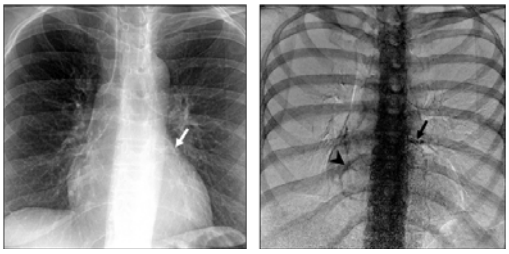

Εικόνα 2: Απεικόνιση ασβεστώσεων στεφανιαίας αρτηρίας, δυσδιάκριτες στην απλή ακτινογραφία (αριστερά,) εμφανείς στην ακτινογραφία διπλής ενέργειας (δεξιά).

Παρόλο που η κλινική εμπειρία έχει δείξει ότι η ανίχνευση ασβεστωμένων καρδιοθωρακικών δομών είναι πιο εύκολη με εικόνα χαμηλής ενέργειας. Συχνά όμως οι δομές αυτές είναι δυσδιάκριτες εξαιτίας του ανατομικού θορύβου. Μολονότι η ακτινογραφία διπλής ενέργειας χρησιμοποιήθηκε αρχικά στην βελτίωση της απεικόνισης σκελετικών ανωμαλιών, αποδείχτηκε ότι επιλεκτικές εικόνες οστών διπλής ενέργειας, είναι σε θέση να τονίζουν αγγειακές και μη ασβεστώσεις. Εικόνες οστών μπορούν να χρησιμοποιηθούν στον διαχωρισμό ασβεστωμένων από μη ασβεστωμένων όζων και στην ανίχνευση πρώιμων καρκινικών μεταστάσεων. Παράλληλα βοηθούν στην ανίχνευση της αθηροσκληρωτικής νόσου των στεφανιαίων αρτηριών, της αορτής, των αρτηριδίων και των καρωτιδικών αρτηριών παρέχοντας ποιοτικές και ποσοτικές πληροφορίες. Όταν αφαιρεθεί το υπόβαθρο των μαλακών ιστών και ελαχιστοποιηθούν οι ψευδενδείξεις εξαιτίας της κίνησης, μπορεί να μετρηθεί με ακρίβεια η μάζα του ασβεστίου. Ακόμα η τεχνική ακτινογραφίας διπλής ενέργειας είναι σε θέση να ανιχνεύσει συγκεντρώσεις ασβεστίου στις βαλβίδες της καρδιάς, στο μυοκάρδιο, καθώς και στο περικάρδιο.

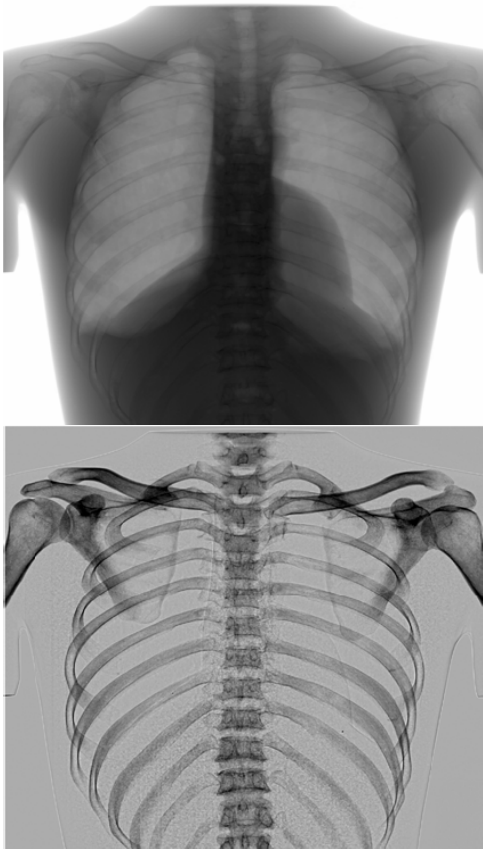

Εικόνα 3: Ακτινογραφία θώρακος διπλής ενέργειας στην οποία έχει εξαλειφθεί εντελώς το υπόβαθρο των μαλακών ιστών και είναι εμφανή μόνο τα οστά.

Από την άλλη μεριά οι επιλεκτικές εικόνες μαλακού ιστού, με τα οστά να έχουν εξαλειφθεί από την εικόνα, εμφανίζουν την τάση να βελτιώνουν την ανιχνευσιμότητα μικρών πνευμονικών αλλοιώσεων, οι οποίες μπορεί να εντοπίζονται αλληλεπικαλυπτόμενες με οστά όταν προβάλλονται στις δύο διαστάσεις. Οι εικόνες μαλακών ιστών είναι παράλληλα σε θέση να απεικονίσουν με μεγαλύτερη σαφήνεια τα όρια των υπό εξέταση ιστικών αλλοιώσεων, διευκολύνοντας έτσι την κατηγοριοποίηση της αλλοίωσης και τη σταδιοποίηση της ασθένειας.

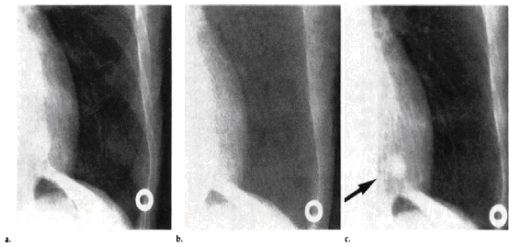

Εικόνα 1: Πνευμονικός όζος, μη εμφανής στην απλή ακτινογραφία ούτε με χαμηλή ενέργεια ούτε με υψηλή ενέργεια ακτίνων Χ, γίνεται εμφανής στην ανακατασκευασμένη εικόνα διπλής ενέργειας.

Εικόνα 4: Ακτινογραφία οσφυϊκής μοίρας και λεκάνης με χρήση διπλής ενέργειας.

Στη διεθνή βιβλιογραφία έχουν αναφερθεί εφαρμογές της ακτινογραφίας διπλής ενέργειας και σε άλλους τομείς όπως στην διάγνωση τραχειακών αλλοιώσεων, στην ανίχνευση μυϊκών αλλοιώσεων και παρουσίας ξένων σωμάτων στον οργανισμό. Τελευταία έχουν εμφανιστεί μελέτες πάνω στην απεικόνιση διπλής ενέργειας σε πραγματικό χρόνο για εφαρμογή σε τεχνικές ακτινοσκόπησης.

IV. Αποτελέσματα – Συμπεράσματα.

Οι τεχνική απεικόνισης ακτίνων Χ με διπλή ενέργεια, είναι φτηνή αξιόπιστη μέθοδος που μπορεί να εφαρμοστεί σε μεγάλες ομάδες του πληθυσμού (screening method).

Έτσι τα τελευταία χρόνια έχουν προσελκύσει το ενδιαφέρον τόσο της ιατρικής κοινότητας λόγω των διευρυμένων διαγνωστικών δυνατοτήτων που προσφέρουν, όσο και της γενικότερης επιστημονικής κοινότητας μιας και η βελτίωση και εξέλιξη των τεχνικών αυτών αποτελεί αντικείμενο συνεχούς έρευνας και ανάπτυξης. Εν κατακλείδι, η ακτινογραφία διπλής ενέργειας

Αναφορές

Lehmann LA, Alvarez RE, Macovski A, Brody WR, Pelc NJ, Riederer SJ, Hall AL. "*Generalized image combinations in dual KVP digital radiography"*. Med Phys. 1981 Sep-Oct;8(5):659-67

Richard S, Siewerdsen JH, Jaffray DA, Moseley DJ, Bakhtiar B. *"Generalized DQE analysis of radiographic and dual-energy imaging using flat-panel detectors"*. Med Phys. 2005 May;32(5): 1397-413.

T. Ishigaki, S. Sakuma, Y. Horikawa, M. Ikeda, and H. Yamaguchi, "One-shot dual-energy subtraction imaging," Radiology 161, 271–273 (1986).

Lemacks MR, Kappadath SC, Shaw CC, Liu X, Whitman GJ. *"A dual-energy subtraction technique for microcalcification imaging in digital mammography--a signal-to-noise analysis"*. Med Phys. 2002 Aug;29(8):1739-51.

P. Charkraborty and G. T. Barnes, *''An energy sensitive cassette for dual-energy mammography,''* Med. Phys. 16, 7–13 ~1989.

Ducote J.L., Xu T., Molloi S., *"Dual-energy cardiac imaging: an image quality and dose comparison for a flat panel detector and X-ray image intensifier"* Phys. Med. Biol. 52 (2007), pp 183-196.

Berthiaume F, Gravel P and de Guise JA, *"Bone enhancement in digital dual energy radiographs from normalization with a synthetic background image"* Phys. Med. Biol. 53 (2008), pp 1259-1275